9.

ÉTUDES CLINIQUES

SUR

L'ÉROSION DES DENTS

CONSIDÉRÉE COMME SIGNE RÉTROSPECTIF
DE L'ÉCLAMPSIE INFANTILE

(Syphilis dentaire de MM. Hutchinson et Parrot)

PAR

LE Dr E. MAGITOT

Membre de la Société de chirurgie,
Lauréat de l'Institut, de la Faculté et de l'Académie
de médecine, etc.

Résumé d'une communication faite au Congrès des sciences médicales de Londres, section des maladies des enfants (5 août 1881)

PARIS

TYPOGRAPHIE GEORGES CHAMEROT

19, RUE DES SAINTS-PÈRES, 19

1881

ÉTUDES CLINIQUES

SUR

L'ÉROSION DES DENTS

CONSIDÉRÉE COMME SIGNE RÉTROSPECTIF
DE L'ÉCLAMPSIE INFANTILE

(Syphilis dentaire de MM. Hutchinson et Parrot)

PAR

LE Dr E. MAGITOT

Membre de la Société de chirurgie,
Lauréat de l'Institut, de la Faculté et de l'Académie
de médecine, etc.

Résumé d'une communication faite au Congrès des sciences médicales de Londres, section des maladies des enfants (5 août 1881)

---

30 JAN 06
LIBRARY

PARIS

TYPOGRAPHIE GEORGES CHAMEROT

19, RUE DES SAINTS-PÈRES, 19

1881

EXTRAIT DE LA *GAZETTE DES HOPITAUX*
des 29 septembre et 4, 11, 18 octobre 1881.

ÉTUDES CLINIQUES

SUR

L'ÉROSION DES DENTS

CONSIDÉRÉE COMME SIGNE RÉTROSPECTIF DE L'ÉCLAMPSIE INFANTILE

(Syphilis dentaire de MM. Hutchinson et Parrot)

On observe fréquemment à la surface de la couronne des dents permanentes et plus rarement des dents temporaires une certaine altération de tissu, de nature congénitale, et consistant soit dans des échancrures du bord libre, soit dans des sillons annulaires plus ou moins nombreux et plus ou moins profonds, toujours symétriques aux dents homologues d'une même mâchoire, et qu'on es convenu de désigner sous le nom générique d'*érosion*.

Or l'histoire de cette altération appartient au domaine de la séméiologie générale, car elle est, de l'avis unanime des auteurs, l'indice permanent et indélébile d'un trouble de formation de la couronne dentaire, trouble survenu pendant la période intra-folliculaire, et dont la cause pathologique est nécessairement contemporaine de la période du développement à laquelle correspond le niveau même de l'altération.

Une première assimilation, très-légitime d'ailleurs, rapproche de l'érosion dentaire la production du sillon unguéal de Beau, qu'on pourrait appeler justement l'érosion de l'ongle, mais avec cette différence que l'érosion de l'ongle se montre de suite à la base de celui-ci et disparaît par le fait de son rapide développement, tandis que l'érosion intra-folliculaire d'une dent n'apparaît que plus tard, à l'époque de l'éruption ; la première est conséquemment fugace, tandis que la seconde est permanente et indélébile.

Une autre assimilation rattache encore à ces deux érosions *unguéale* et *dentaire* la lésion connue sous le nom de *cataracte zonulaire congénitale,* décrite par les auteurs allemands, et en France par M. Nicati, et ce triple rapprochement est d'ailleurs conforme à la loi

physiologique qui classe dans le même ordre de tissus, appelé les *produits : L'organe dentaire,* l'*ongle* et le *cristallin.*

Or, pour nous borner ici à l'étude de l'érosion dentaire, et afin de fixer les rapports réciproques entre le lieu exact de cette lésion sur une couronne en voie de formation et l'âge de l'intervention de la cause productrice, il nous faut établir quelles sont les phases du développement de la couronne des dents, et plus rigoureusement quel est, à une époque déterminée, l'état du *chapeau de dentine* pour les différents follicules. C'est ce qui résulte du tableau suivant.

TABLEAU N° 1.

État du chapeau de dentine pour chacun des follicules dentaires au premier âge, chez l'homme.

DÉSIGNATION DES DENTS.			APPARITION du chapeau de dentine.	DIMENSION en hauteur du chapeau de dentine à la naissance.	DIMENSION en hauteur du chapeau de dentine au 6e mois.
A. DENTITION TEMPORAIRE.					
Incisives	centrales	infér.	16e semaine de la vie embryonnaire.	3m/m,5	La couronne est entièrement formée et prête à l'éruption.
		supér.			
	latérales	infér.			
		supér.			
Canines		infér.		3m/m,2	6m/m
		supér.			
Premières molaires		infér.	17e semaine de la vie embryonnaire.	3m/m	7m/m
		supér.			
Deuxièmes molaires		infér.			
		supér.			
B. DENTITION PERMANENTE.					
Incisives	centrales	infér.	1er mois de la naissance.	. . . . .	2m/m
		supér.			
	latérales	infér.			
		supér.			
Canines		infér.	Du 3e au 4e mois de la naissance.	. . . . .	1m/m
		supér.			
Premières prémolaires		infér.	Du 5e au 6e mois de la naissance.		
		supér.			
Deuxièmes prémolaires		infér.			
		supér.			
Premières molaires		infér.	6e mois de la vie fœtale.	2m/m	6m/m
		supér.			
Deuxièmes molaires		infér.	3e année.		
		supér.			
Troisièmes molaires		infér.	12e année.		
		supér.			

Les indications fournies par ce tableau ne doivent pas toutefois être regardées comme absolues, et les diverses époques fixées ainsi d'après nos études personnelles présentent certains écarts suivant les sujets, les constitutions et même les maladies. Ces variations, qui ne peuvent être que de quelques jours pour la colonne relative à l'apparition du chapeau de dentine, s'accentuent davantage à la suivante, mais surtout à la dernière; c'est-à-dire que l'époque assignée à telle ou telle hauteur d'un chapeau de dentine peut varier de quelques semaines et même de quelques mois. Ce sont là en tout cas des données moyennes.

Quoi qu'il en soit, les conséquences de ces indications à l'égard de l'érosion se résument de la manière suivante :

1° Si une intervention morbide porte son action sur un follicule au début de la formation du chapeau de dentine, l'érosion occupera soit le bord libre s'il s'agit d'une incisive ou d'une canine, soit la surface triturante s'il s'agit d'une molaire. C'est ainsi que nous pouvons montrer un fait d'érosion exclusive à la face triturante des premières molaires, dont le chapeau apparaît au sixième mois de la vie fœtale. Cette érosion fut due à des accidents de la grossesse auxquels la mère a d'ailleurs succombé (observation 21 du tableau analytique, n° 3).

2° Si cette même influence morbide intervient plus tardivement, l'érosion aura pour siège un point plus ou moins distant de ce bord libre, mais toujours précédé d'une région saine dont l'étendue est proportionnelle à la durée même de la période de santé qui a précédé les accidents.

Quelques mots maintenant sur la nature exacte de cette lésion et sur ses formes diverses. Nous serons bref, car les auteurs anciens et modernes sont d'accord sur cette question.

L'érosion dentaire est caractérisée essentiellement tantôt par un simple trouble dans la formation simultanée de l'ivoire et de l'émail, tantôt par une suspension complète de cette formation. S'il y a trouble léger sous l'influence d'une cause faible et fugace, l'érosion se traduira par un sillon simple, peu profond, parfois même difficile à reconnaître. Si le trouble est intense ou prolongé ainsi que la cause qui l'a provoqué, l'érosion sera étendue en surface ou en profondeur, formant quelquefois une véritable zone annulaire plus ou moins large avec absence congénitale d'émail et altération pénétrante dans l'ivoire. Enfin, si les crises morbides ont été fréquemment répétées et très-rapprochées dans leurs apparitions, une surface très-étendue ou la totalité de la couronne pourra être frappée des altérations caractéristiques.

C'est ainsi que se classent les formes diverses d'érosion de la manière suivante :

1° Érosion *en échancrure ou en coup d'ongle* du bord libre (incisives).

2° Érosion en rugosités ou mamelons de la face triturante (molaires).

3° Érosion *en sillon simple ou pointillé,* unique ou multiple. L'existence de rainures multiples superposées a été désignée, par J. Tomes, sous le nom d'érosion *en étages ou en escalier.*

4° Érosion *en nappe* avec absence congénitale d'émail et état spongieux de l'ivoire. Elle indique de la part de l'intervention morbide une durée proportionnelle à l'étendue de la lésion.

5° Enfin, érosion totale de la couronne de certaines dents, avec durée correspondante de la cause productrice, altération désignée par le même auteur sous le nom de dent en *gâteau de miel.*

Cette dernière forme, par son intensité et sa généralisation, nous paraîtrait même devoir être distraite de la classe des *érosions* proprement dites. Ici, en effet, il n'y a plus de sillons ou d'échancrures symétriques et parallèles ; la couronne est tout entière désorganisée et elle disparaît d'ordinaire très-vite par suite de carie consécutive. La durée de la cause morbide a dû être considérable, et nous pourrions citer maintes observations dans lesquelles, en dehors de toute diathèse syphilitique ou autre, un état maladif de la première enfance a pu causer une telle lésion.

Voici, par exemple, une observation dans laquelle les premières molaires et les incisives des deux mâchoires ont présenté la forme *en gâteau de miel* et une destruction ultérieure complète, consécutivement à une entérite chronique qui a duré depuis les premiers mois de la vie jusqu'à la deuxième année.

Nous en donnons simplement le sommaire :

Observation : homme, vingt-huit ans, — entérite chronique grave ayant débuté au deuxième mois et ayant persisté jusqu'à la deuxième année, pendant toute la durée et à la suite d'un allaitement artificiel. Aucun soupçon de syphilis, aucune trace de rachitisme ; pas d'accident scrofuleux ; pas d'attaques éclamptiques. Au moment de la seconde dentition, les incisives, les canines et les premières molaires apparurent dans un état de désorganisation complète, dans la forme dite le *gâteau de miel.* Elles furent depuis lors rapidement envahies par la carie. Plusieurs des prémolaires présentent aussi quelques caries, aujourd'hui guéries ; les deuxièmes et troisièmes molaires, dont l'évolution répond d'ailleurs à une époque où la santé s'était rétablie, ne présentent aucune lésion.

Tels sont les aspects divers de l'érosion.

Notre savant ami, M. le professeur Parrot, a tenté de modifier cette classification et en a proposé une autre dans les termes suivants :

1° *Atrophie cuspidienne* portant sur la partie la plus saillante de la dent : elle serait très-commune aux premières molaires permanentes, ce qui impliquerait une origine fœtale, aux prémolaires de la seconde dentition, et plus atténuée à celle de la première dentition.

2° *Atrophie cupuliforme,* avec absence de l'émail et mise à nu de l'ivoire, c'est la forme en nappe associée ou non à la précédente.

3° *Atrophie sulciforme ou en sillon,* c'est la forme en *rainure* simple ou multiple.

4° *Atrophie en hache.* Celle-ci, de l'aveu de M. Parrot, ne serait pas congénitale, mais secondaire et pathologique. C'est de toute évidence une carie consécutive. Elle ne saurait donc, à aucun titre, rentrer dans le cadre de l'érosion qui est avant tout une lésion congénitale, une anomalie de nutrition intra-folliculaire.

5° *Atrophie Hutchinsonienne.* C'est la variété en coup d'ongle, échancrure du bord libre (1).

Nous n'entrerons pas dans la discussion de cette nouvelle classification, et nous demandons la permission à M. Parrot de conserver l'ancienne.

Voici, au reste, un tableau représentant les types principaux qu'affecte l'érosion. Nous avons fait représenter ainsi dix formes non-seulement au point de vue de leur caractère, mais aussi à l'égard de leur siège sur telle ou telle dent et du niveau qu'elles affectent. Ces dix exemples, pris sur nature, appartiennent d'autre part à des observations qui sont résumées plus loin dans un *tableau analytique* (voir tableau n° 3, obs. de 21 à 30).

TABLEAU N° 2.

Principaux types d'érosion.

Érosion en *mamelons* et rugosités exclusive aux prémières molaires permanentes (face triturante). (Observation 21 du tableau analytique.)

(1) Voir *Gazette des hôpitaux*, année 1881, nos 74, 80, 82.

2

Érosion en *mamelons* des molaires en *sillon simple* près du bord libre des incisives et vers le milieu des canines *temporaires* supérieures persistantes. (Observation 22.)

3

Érosion en *mamelons* des molaires et en *sillon simple* des incisives. (Observ. 23.)

4

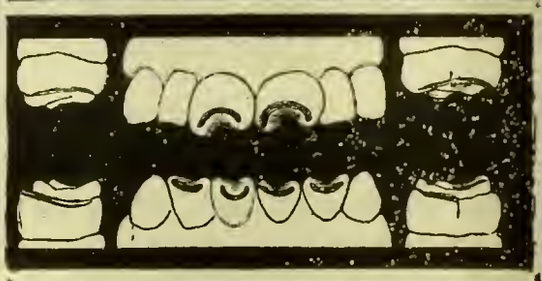

Érosion en *sillon* des molaires et en *coup d'ongle* des incisives. (Observation 24.)

5

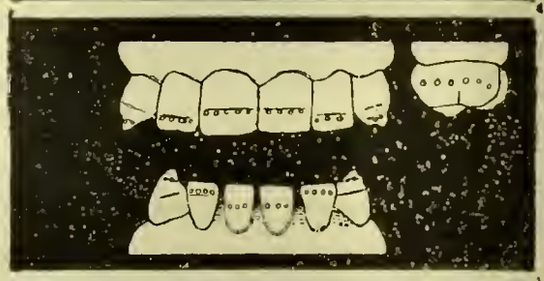

Érosion en *sillon pointillé* des incisives et des molaires. (Observation 25.)

6

Érosion en *double sillon* aux incisives et aux molaires. (Observation 26.)

7

Érosion en *nappe* aux incisives, en *sillon* aux canines et aux molaires. (Observ. 27.)

8

Érosion en *nappe* avec végétations mamelonnées. (Observation 28.)

9

Érosion en *sillon simple* portant exclusivement à la partie moyenne des canines permanentes. (Observ. 29.)

10 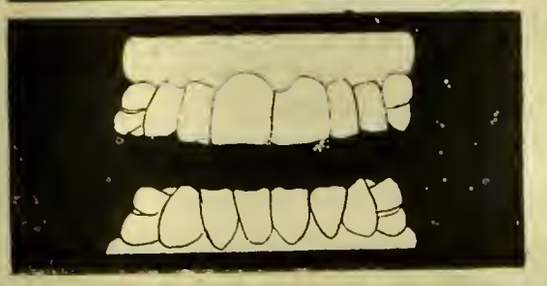

Érosion en *sillon simple* portant exclusivement à la partie moyenne des premières prémolaires. (Observation 30.)

Dans tous les cas, ce qui ressort évidemment de ces considérations, c'est qu'il existe un rapport étroit entre trois termes : 1° *Cause* morbide produisant l'érosion ; 2° *Niveau* anatomique de la lésion ; 3° *Étendue* de la lésion, termes qui se trouvent en équation pathologique rigoureuse.

Il est maintenant un autre point qu'il importe de déterminer ici : c'est l'*identité de nature* des différentes érosions, quels que soient d'ailleurs leur forme, leur siège et leur étendue.

L'érosion est *une*, et les diversités d'aspect résultent uniquement des variations dans l'époque d'apparition de la cause, dans la durée d'intervention de celle-ci, et dans l'état correspondant du chapeau de dentine au moment de l'invasion des accidents.

C'est ainsi que la variété en *sillon* simple ou multiple s'explique par une ou plusieurs apparitions de la cause productrice. La variété en *nappe* est due à la persistance prolongée de son action, et, quant à la forme spéciale en *coup d'ongle* ou *échancrure* (Hutchinsonnienne de M. Parrot), elle est due à un mécanisme particulier qui est le suivant :

Un trouble de formation du sommet du chapeau de dentine d'une incisive a pour résultat d'amener au dehors, au moment de l'éruption, une couronne dont le bord libre est à la fois aminci, friable et bordé par un bourrelet demi-circulaire qui représente la limite de la lésion. Or, ce bord libre se fracturant dans les premiers temps qui suivent l'éruption, la dent prend par suite l'aspect spécial décrit par M. Hutchinson.

Ces faits étant une fois fixés dans leurs rapports réciproques, et reliés ainsi d'une façon systématique, arrivons de suite au but spécial de cette étude, la recherche étiologique de l'érosion.

Les opinions émises par les auteurs anciens et modernes peuvent se grouper sous trois chefs :

1° L'opinion qui attribue la production de l'érosion aux *affections quelconques de l'enfance;*

2° Celle qui considère l'érosion comme signe constant de *syphilis héréditaire;*

3° La théorie qui rattache l'érosion à l'*éclampsie infantile.*

Nous allons les passer rapidement en revue.

L'explication qui attribue l'érosion aux affections quelconques de la première enfance est celle des auteurs anciens, et l'on peut dire celle de tous les temps. Ambroise Paré la mentionne; de même, après lui, Bunon, Fauchard, etc.; plus récemment, Duval, Oudet.

Aujourd'hui encore, mais dans une certaine mesure, elle est soutenue par Tomes en Angleterre et par Broca en France.

Nous pensons qu'une affirmation aussi générale, qui s'adresse à toutes les maladies de l'enfance, ne saurait se soutenir. Si nous envisageons par exemple une grande classe des affections de la première enfance, les fièvres éruptives, il est aisé de se convaincre, par un nombre illimité de faits, qu'elles n'apparaissent guère dans la première ou la deuxième année, et qu'elles sont d'ailleurs impuissantes à produire l'érosion caractéristique, à moins qu'elles se compliquent de troubles graves du système nerveux dont nous parlerons plus loin. Il en doit être de même des affections catarrhales ou intestinales qui ne présentent que bien rarement ces deux caractères d'invasion brusque et de perturbation profonde de la nutrition, qui sont les circonstances essentielles du mécanisme de l'érosion. M. Parrot a d'ailleurs développé lui-même ce point de vue, et nous sommes ici tout à fait d'accord avec lui.

Quant aux diathèses héréditaires ou acquises, rachitisme et scrofule par exemple, nous leur avons reconnu depuis longtemps une influence considérable sur l'organisation des dents (1). Mais cette influence, qui par sa permanence même doit porter sur la totalité de l'organe, se traduit par des altérations de forme générale et de structure intime qui n'ont aucun rapport avec l'érosion. Nous savons, il est vrai, que M. Parrot considère la scrofule et le rachitisme comme des manifestations syphilitiques ; mais c'est là une

(1) Voir *Traité de la carie dentaire*, 1872, p. 66. — *Traité des anomalies du système dentaire chez les mammifères*, 1877, p. 256.

opinion très-personnelle, contre laquelle s'élèvent à la fois le sentiment général des pathologistes et des faits nombreux.

Quoi qu'il en soit, il est certain que les dents des rachitiques, par exemple, sont petites, atrophiées, difformes même, et frappées de défectuosités générales de structure et de constitution chimique. Nous possédons certaines pièces qu'on serait en droit de classer dans cette catégorie, si nous n'avions retrouvé dans les antécédents des troubles nerveux graves, dont la trace est marquée par l'érosion. De la sorte on reconnaît chez le même sujet le vestige du rachitisme et le témoin de l'éclampsie, c'est-à-dire la preuve de la coexistence des deux affections.

La seconde opinion, celle qui attribue l'érosion dentaire à la syphilis héréditaire, est née en Angleterre d'un travail de M. Hutchinson, publié en 1863 (1), et elle est défendue en France avec une grande autorité par le professeur Parrot (2).

Cette doctrine n'a point encore fait beaucoup de partisans, en France du moins, à l'exception toutefois de M. R. Blache et plus récemment de M. Lannelongue, qui semblent disposés à s'y rallier.

En ce qui concerne M. Hutchinson, son travail est, comme on sait, consacré à l'étude de la kératite interstitielle dans ses rapports avec la syphilis héréditaire, et ce n'est qu'un peu incidemment qu'il mentionne chez les mêmes sujets une forme particulière d'érosion, dont il attribue en réalité la cause à la stomatite qui accompagne le traitement mercuriel.

M. Hutchinson publie ainsi une série de 102 faits de kératite syphilitique, parmi lesquels nous relevons les points suivants :

Dans 63 cas, l'auteur mentionne la coexistence de l'échancrure du bord libre des incisives, mais, chose surprenante, sans signaler l'altération des molaires qui est, comme on sait, constante. Dans 39 cas, les conditions des dents n'ont pas été notées ou ont été trouvées normales.

Sur la question des affections concomitantes on reconnaît dans les observations du mémoire des troubles divers se rattachant à la syphilis, mais aucune mention de la coexistence ou de l'absence de l'éclampsie. Deux sujets seulement sont dits *épileptiques*.

Tels sont les points principaux que nous avons relevés dans le

(1) *A clinical Memoir on certain diseases of the eye and ear, consequent on inherited syphilis.*

(2) *De la Syphilis dentaire,* communication faite au congrès de l'Association française, session de Reims, 1880. Clinique de l'hospice des Enfants-Assistés. *Gaz. des Hôpit.*, 1881.

mémoire de M. Hutchinson; mais il nous semble que les idées de l'auteur se sont notablement modifiées depuis lors, et qu'il est disposé à regarder certaines formes d'érosion comme absolument caractéristiques de syphilis héréditaire.

Pendant notre séjour à Londres, M. Hutchinson a bien voulu nous engager à l'accompagner au *London hospital* où il désirait nous montrer quelques malades affectés des lésions dont il s'agit, concurremment avec la kératite interstitielle et la syphilis héréditaire.

Cette visite a été pour nous d'un grand intérêt : elle nous a permis en effet d'observer plusieurs sujets offrant une certaine forme d'altération dentaire, et particulièrement celle que nous avons indiquée comme se rapprochant beaucoup plus des lésions d'ensemble dues aux affections générales et aux diathèses que de l'érosion proprement dite. C'étaient des dents mal conformées, des incisives ayant en quelque sorte l'aspect de moignons difformes, de cônes tronqués, de véritables monstruosités morphologiques.

Or ces sujets portaient d'autre part des traces manifestes de rachitisme ancien ou actuel, de scrofule, de syphilis même, mais ils ne pouvaient fournir sur leur première enfance aucun témoignage au sujet de l'éclampsie. C'étaient des malades de la consultation externe sans parents, sans famille, incapables de donner des renseignements.

Nous n'insisterons pas sur cette discussion, et nous avons hâte d'arriver à M. Parrot, qui formule très-nettement son opinion en donnant à l'érosion des dents le nom de *syphilis dentaire*.

Les arguments de M. Parrot reposent sur la coexistence avec l'érosion dentaire de certaines lésions osseuses du crâne, des mâchoires ou d'un autre point du squelette; sur des macules cutanées, traces d'ulcérations éteintes; sur des ostéophytes, et enfin sur le rapport entre le siège de l'érosion et l'âge d'élection des accidents syphilitiques qui évoluent, suivant lui, depuis le sixième mois de la vie fœtale, jusqu'à la quatrième année.

Or voici nos objections à cette théorie :

1° M. Parrot ne nous a fourni jusqu'à présent aucune observation d'érosion caractéristique avec altérations osseuses spécifiques, accidents cutanés indéniables et *en l'absence de toute autre intervention morbide;* en un mot un diagnostic absolu de syphilis héréditaire. Tout au contraire, M. Parrot, entraîné par l'ardeur de sa conviction, arrive à affirmer *à priori* la syphilis héréditaire sur la seule existence de l'érosion. Une mâchoire d'adolescent, trouvée dans un cimetière gallo-romain, porte deux sillons dentaires super-

posés; M. Parrot conclut à la syphilis préhistorique. Un suje vivant présente la même lésion. Il le déclare syphilitique, bien qu'on ne puisse saisir dans les antécédents aucune manifestation de cette diathèse. Ce sont là des affirmations dont la gravité n'échappera à personne.

2° Nous pourrions apporter un nombre considérable de faits, dans lesquels des sujets notoirement syphilitiques héréditaires ne pré-

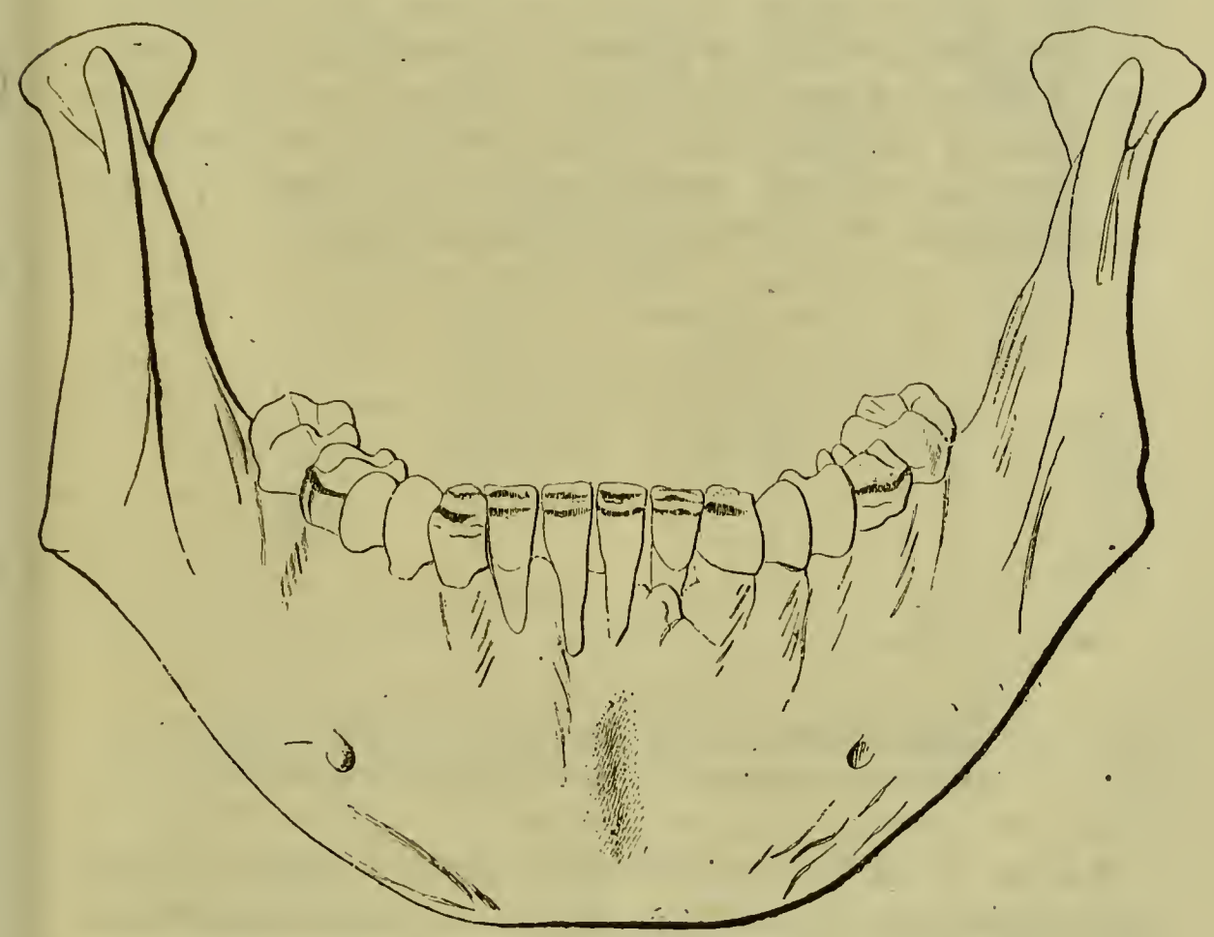

Fig. 1. Mâchoire d'un jeune Franc de l'époque mérovingienne, trouvée dans le cimetière de Brény (Aisne) par M. Moreau (musée de a Société d'anthropologie de Paris). L'érosion a le caractère d'un sillon aux incisives, simple aux canines et aux premières molaires.

sentent aucune trace d'érosion. Nous invoquerons à cet égard le témoignage de M. Alfred Fournier, qui, dans une longue pratique, n'a jamais saisi cette relation. Mentionnons en outre une observation personnelle que nous avons faite récemment dans les populations kabyles d'Algérie, chez lesquelles la syphilis serait endémique et héréditaire depuis un temps indéfini, tandis que l'érosion des dents est extrêmement rare. Enfin des sujets affectés d'érosion très-manifeste ont été trouvés porteurs de chancres indurés, alors

que la majorité des syphiliographes se refusent à admettre qu'un sujet affecté héréditairement de syphilis puisse la contracter à nouveau (1).

3° Un grand nombre de sujets, chez lesquels l'observation la plus minutieuse n'a pu retrouver aucune trace de syphilis infantile, présentent l'érosion à ses divers degrés.

4° M. Parrot affirme l'existence de la syphilis aux temps préhistoriques. Assurément ce n'est pas nous qui nous refuserons à admettre l'ancienneté de la syphilis; mais sur quels faits raisonne M. Parrot? Est-ce sur cette mâchoire gallo-romaine déjà signalée tout à l'heure et dont nous donnons plus haut le dessin? Est-ce sur l'érosion des dents trouvées dans les cavernes de l'époque de la pierre polie ou des dolmens? Elles ont, en effet, les sillons caractéristiques. En voici quelques exemples (fig. 2):

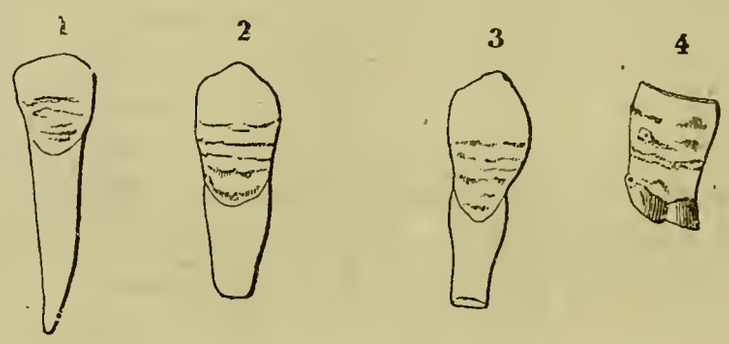

Fig. 2. Quatre dents frappées d'érosions en sillons multiples superposés et trouvées dans les dolmens à crânes trépanés de la Lozère (collection de M. le dr Prunières, de Marvejols).

Mais ces pièces sont muettes sur le fait de la syphilis, et nous serions tout aussi bien fondé à affirmer ici l'existence de l'éclampsie préhistorique. C'était d'ailleurs, comme on sait, l'opinion de Broca, quand il émit cette hypothèse que la trépanation crânienne, qui s'adressait aux enfants de l'âge de la pierre polie, avait pour objectif la guérison des affections convulsives. Or la présence des dents frappées d'érosion trouvées dans les mêmes gisements ne vient-elle pas singulièrement confirmer cette hypothèse?

5° Enfin le dernier argument que nous voulons opposer à M. Parrot, argument péremptoire, c'est l'existence de la lésion qu'il qualifie de syphilitique ailleurs que chez l'homme. Nous possé-

(1) Voy. Arnould, *La lèpre kabyle*, Paris, 1862; Leclerc, *Mission médicale en Kabylie;* Rollet, *Maladies de la peau* qu'il convient de rattacher à la syphilis. *Arch. de méd.*, 1861, p. 5.

dons, en effet, une mâchoire de bœuf, dont les deux pinces centrales sont frappées d'érosion symétrique (fig. 3).

Nous représentons (fig. 3) l'une de ces incisives qui présente, de la manière la plus manifeste, une érosion en nappe occupant le quart environ de la hauteur de la couronne et formant une dépression annulaire limitée du côté sain par un bourrelet d'émail. Cette érosion est en outre absolument symétrique aux deux dents homologues.

Fig. 3. L'une des pinces centrales d'un bœuf durham âgé de quatre ans.

Nous n'avons point, il est vrai, sur le premier âge de cet animal, aucun renseignement pouvant établir qu'il a été atteint de maladie convulsive ou autre. Nous nous bornons à conclure que cette lésion, qui appartient incontestablement à l'érosion, n'est pas syphilitique, et en ajoutant cependant que des états convulsifs ont été signalés pendant le premier âge chez quelques herbivores, le mouton par exemple. Le cheval ne présente-t-il pas assez souvent aussi des accidents convulsifs ? L'enquête serait intéressante à poursuivre.

Tel est l'ensemble d'arguments sous lesquels tombe, suivant nous, la théorie de la *syphilis dentaire.*

Abordons maintenant la troisième et dernière partie de cette argumentation, c'est-à-dire la démonstration que l'érosion dentaire, dans ses formes d'*échancrure*, de *sillon*, de *nappe*, etc., est le signe rétrospectif constant de l'éclampsie infantile.

Et d'abord voici un tableau dans lequel nous avons réuni *quarante* observations d'érosion dentaire dans leurs rapports étroits et exclusifs avec l'éclampsie. Ce tableau présente en trois colonnes parallèles :

1° La lésion dentaire, son lieu d'élection, le niveau des dents affectées, soit de la dentition temporaire, soit de la permanente ;

2° Dans une autre colonne, l'âge des attaques éclamptiques, leur durée, leur intensité ;

3° Dans la dernière colonne, l'étude des antécédents et des maladies intercurrentes.

TABLEAU N° 3.

Résumé analytique de 40 observations d'érosion dentaire due à l'éclampsie infantile.

Nos D'ORDRE.	NOMS DES AUTEURS.	SEXE ET AGE des sujets.	FORME ET NIVEAU DE L'ÉROSION.	DATE ET DURÉE DES ATTAQUES ÉCLAMPTIQUES.	OBSERVATIONS.
1	Broca, cité par Castanié (loc. cit., p. 49).	H 17 ans.	Sillon circulaire aux trois quarts de la couronne des incisives, faible aux canines.	Attaques d'éclampsie répétées à la 2e année et durant environ 2 mois.	
2	Broca (loc. cit., p. 50).	H 20 ans.	Sillon circulaire d'un millimètre au milieu de la couronne des incisives, au tiers des canines.	Crises éclamptiques ayant duré 3 mois à l'âge de un an et demi.	L'éclampsie a laissé après elle une contracture des membres supérieurs; rougeole à 7 ans; variole à 10 ans.
3	David, cité par Rattier (loc. cit., p. 41).	H 28 ans.	Sillon courbe à 2 millimètres du bord libre des incisives; sillon droit aux premières molaires.	A l'âge de six semaines, accès convulsifs durant 8 jours et compliquant une bronchite.	Aucun soupçon de syphilis.
4	Rattier (loc. cit., p. 40).	H 22 ans.	Échancrure du bord libre des incisives; érosion profonde des premières molaires.	Du 12e au 13e mois, série d'attaques éclamptiques.	A 6 ans, rougeole légère.
5	Broca, cité par Rattier (loc. cit., p. 38).	H adulte.	Érosion en nappe occupant le tiers de la hauteur des incisives centrales, le quart des latérales, le sommet des canines et la moitié des premières molaires.	Crises convulsives fréquentes et violentes pendant les 18 premiers mois de la vie.	Pas trace de rachitisme; les convulsions ont laissé à leur suite un tic de la face.
6	Quinet (loc. cit., p. 52).	H 30 ans.	Sillon simple des incisives centrales à 4 millimètres du bord libre, à 2 millimètres aux latérales, près du sommet aux canines; grosses molaires profondément cariées.	Vers l'âge de 3 ans, crises éclamptiques violentes se répétant pendant 3 jours.	Aucune autre affection infantile quelconque.
7	Quinet (loc. cit., p. 54).	H 18 ans.	Érosion en nappe des incisives centrales près du bord libre, moindre aux latérales et aux canines, très-marquée aux	Série d'attaques convulsives du 10e au 15e mois.	Strabisme convergent et surdité consécutifs à l'éclampsie; aucun soupçon de syphilis.

			du sommet des canines; très-marquée aux premières molaires.		
9	Magitot (inédite).	H 40 ans.	Érosion en coup d'ongle des incisives centrales supérieures, des 4 inférieures; les 4 premières molaires manquent.	Éclampsie grave dans le 2e mois de la vie.	Aucun soupçon de syphilis; le sujet étant médecin s'est prêté à l'examen le plus complet.
10	Combe (inédite).	H 24 ans.	Érosion en sillon au voisinage du bord libre des incisives; rien aux canines: altération profonde des premières molaires.	Série d'attaques convulsives dans le premier mois de la vie.	Aucun soupçon de syphilis: le sujet a un frère aîné et une sœur cadette très-bien portants sans érosion.
11	Castanié (loc. cit., p. 50).	F 20 ans.	Érosion en sillon à 2 millimètres du bord libre aux incisives centrales, à 1 millimètre aux latérales et aux canines; au voisinage du collet aux premières molaires.	Série d'attaques éclamptiques occupant une période de 6 mois, du 18e au 24e mois.	Aucun soupçon de syphilis.
12	Castanié (loc. cit., p. 51).	F 16 ans.	Érosion en échancrure du bord libre des incisives centrales supérieures, des 4 incisives inférieures; rien aux latérales supérieures; érosion très-marquée aux premières molaires.	Une seule série d'attaques éclamptiques au 9e mois et mettant pendant plusieurs jours la vie en danger.	Aucune autre affection infantile quelconque jusqu'à l'âge de 9 ans.
13	Rattier (loc. cit., p. 39.	F 17 ans.	Érosion en dentelures du bord libre et sillon de la couronne aux incisives des deux mâchoires; sillon circulaire aux premières molaires.	Au 6e mois, attaque d'éclampsie grave; du 12e au 18e mois série d'attaques répétées et moins graves.	
14	Magitot (inédite).	F 15 ans.	Érosion en échancrure du bord libre des incisives supérieures centrales, des 4 inférieures; rien aux latérales supérieures; érosion profonde des molaires au voisinage de la face triturante.	Série d'attaques convulsives au 3e mois et ayant duré 24 heures.	Aucune autre affection infantile quelconque jusqu'à l'âge de 7 ans.
15	Magitot (Traité des anomalies, p. 270).	F 9 ans.	Aucune altération des dents temporaires restantes; érosion en nappe avec amincissement extrême au voisinage du bord libre des incisives; érosion très-marquée aux molaires.	A un an, série d'attaques éclamptiques graves.	Aucune autre affection infantile quelconque.
16	Magitot, eod. loc., p. 271.	H 14 ans.	Érosion en sillon simple de 1 millimètre de longueur au milieu de la couronne des incisives centrales, plus rapproché du bord libre aux latérales, près du sommet aux canines; sillon aux molaires.	Au 15e mois, série d'attaques éclamptiques durant de 12 à 15 jours.	Aucune autre affection infantile quelconque.

Nos D'ORDRE.	NOMS DES AUTEURS.	SEXE ET AGE des sujets.	FORME ET NIVEAU DE L'ÉROSION.	DATE ET DURÉE DES ATTAQUES ÉCLAMPTIQUES.	OBSERVATIONS.
17	Magitot, eod. loc., p. 270.	H 20 ans.	Sillon très-fin et de niveau identique au milieu de la couronne des 4 canines; les deuxièmes molaires sont détruites par carie; les autres dents normales.	A 8 ans, méningite grave avec accès convulsifs pendant 15 jours environ.	Aucune affection infantile quelconque avant cette époque.
18	Magitot (inédite).	H 13 ans.	Sillon simple au milieu des incisives centrales, au tiers des latérales, au quart des canines; sillon aux premières molaires.	Au 13e mois, série d'attaques éclamptiques durant 1 mois.	Aucun soupçon de syphilis: aucune autre affection infantile jusqu'à 12 ans, époque d'une rougeole.
19	»	H 18 ans.	Sillon pointillé vers le tiers des incisives centrales, au quart des latérales, près du sommet, aux canines, au milieu des premières molaires.	3 séries d'attaques éclamptiques durant plusieurs jours : la première au 7e mois, et les autres à une semaine d'intervalle.	Aucun soupçon de syphilis; famille nombreuse très-bien portante; frères et sœurs plus jeunes, n'ayant jamais été malades et ne portant pas trace d'érosion.
20	»	F 20 ans.	Sillon large avec bourrelet très-saillant au milieu de la couronne des incisives, moins élevé aux latérales et aux canines; les premières molaires manquent.	Série d'accès convulsifs du 8e au 20e mois.	
21	»	H 24 ans.	Érosion portant exclusivement sur la surface triturante des premières molaires qui sont couvertes d'aspérités aiguës. (V. tableau n° 2, fig. 1.)	Accidents graves de la mère pendant les derniers temps de la grossesse; accouchement au 8e mois, suivi de mort, quelques heures après la délivrance (éclampsie?).	L'enquête au sujet de la mère n'a pu être poussée plus loin. Pour le sujet, aucune affection infantile quelconque; aucun soupçon de syphilis héréditaire, ainsi qu'il résulte de l'examen très-approfondi des antécédents; pas de traces de cicatrices cutanées sur aucun point du corps.
22	»	H 9 ans.	L'érosion a le caractère d'un sillon simple siégeant à la partie moyenne des canines supérieures temporaires, persistantes, d'une échancrure sur le bord libre des incisives centrales supérieures et sur les 4 inférieures. Aux molaires, elle occupe la face triturante qui est rugueuse et mamelonnée. (V. tableau n° 2, fig. 2.)	Une première série d'attaques éclamptiques s'est produite au début du 2e mois et a duré trois jours avec dysurie et même rétention complète nécessitant le cathétérisme. Cette première attaque a été suivie de cinq autres se produisant au début de chacun des mois suivants avec le même caractère et la même durée.	Aucune autre affection quelconque jusqu'à 10 ans; parents très-bien portants, sans aucun soupçon de syphilis; pas de fausse couche de la mère; le sujet a un frère cadet âgé de 7 ans qui n'a jamais été malade et n'a aucune érosion sur les premières molaires qui sont en place, ni sur les incisives centrales supé-

23		18 ans.	des incisives centrales supérieures et des 4 inférieures ; sillon simple des premières molaires, immédiatement au-dessous de la surface triturante; deux de ces molaires sont détruites par la carie consécutive à l'érosion. (V. tableau n° 2, fig. 3.)	tiques ayant duré 21 heures avec menace d'asphyxie ; état grave ; imminence de mort.	jusqu'à l'âge de 7 ans ; aucun soupçon de syphilis.
24		F 15 ans.	Exagération de l'état précédent; érosion en échancrure profonde du bord libre des incisives centrales supérieures, des 4 inférieures, très-marquée aux centrales, moindre aux latérales ; rien aux incisives latérales supérieures ni aux canines des 2 mâchoires. (V. tabl. n° 2, fig. 4.)	Au 6e mois de la vie, série d'attaques convulsives ayant duré 21 heures.	Aucune autre affection intercurrente de la première enfance, jusqu'à 7 ans, époque d'une rougeole bénigne ; aucun soupçon de syphilis.
25	»	F 18 ans.	Érosion en sillon pointillé au tiers supérieur des incisives centrales, au quart inférieur des latérales, au cinquième des canines et à la moitié de la première molaire gauche ; même niveau aux dents antéro-inférieures ; les 3 autres molaires sont détruites par la carie consécutive à l'érosion. (V. tableau n° 2, fig. 5.)	Attaques d'éclampsie très-graves survenues au 7e mois en trois séries avec intervalle de 2 ou 3 jours, l'ensemble des crises ayant duré conséquemment environ 9 jours.	Aucune autre affection infantile ; aucun soupçon de syphilis. La famille, composée de : père, 50 ans ; mère, 40 ans et 3 enfants : 1° celui qui fait l'objet de l'observation ; 2° 16 ans, ayant eu à 10 ans une rougeole simple ; 3° 12 ans, ayant eu à 2 ans une fièvre typhoïde très-grave ayant duré 6 semaines. Chez ces deux derniers, aucune érosion. La famille, habitant la campagne, a été observée de tout temps par le médecin de la localité, qui donne sur la question de la syphilis les assurances les plus formelles.
26	»	F 21 ans.	Érosion en double sillon au tiers inférieur des incisives centrales supérieures, en sillon unique près du bord libre des latérales, en double sillon aux incisives inférieures et au quart supérieur; en nappe profonde, à la partie moyenne des 4 prs molaires ; rien aux canines dont l'angle est cependant émoussé. (V. tabl. n° 2, fig. 6.)	Deux séries d'attaques éclamptiques : la première survenue au 6e mois et caractérisée par dix attaques se produisant pendant 24 heures suivies de coma et laissant après elles divers désordres de la santé. La seconde apparaissant au 9e mois à peu près de même nature et de même durée totale.	Aucune autre affection infantile quelconque jusqu'à l'éruption. Une enquête très-minutieuse ne permet aucun soupçon de syphilis. Le sujet a deux frères plus jeunes que lui, dont l'un n'a jamais été malade dans son enfance, et l'autre a eu une scarlatine grave à 3 ans. Aucun d'eux n'a d'érosion.
27	»	F 20 ans.	Érosion en nappe des douze dents antérieures et des quatre molaires, sauf les deux incisives inférieures gauches où la lésion a le caractère d'échancrure par suite de la fracture du bord libre. (V. tableau n° 2, fig. 7.)	A 4 mois, série d'attaques convulsives dont l'ensemble a duré 18 heures. État très-grave, menace d'asphyxie : à la suite, contracture permanente des deux membres du côté gauche : réapparition 2 jours après d'une nouvelle série d'attaques durant 15 jours et caractérisées par 2 ou 3 attaques par jour suivies de coma ; troubles de l'intelligence jusqu'à l'âge de 18 mois où la santé se rétablit.	Aucun soupçon de syphilis, ainsi qu'il résulte de l'examen approfondi de la famille : père et mère vivant encore ; frère cadet très-bien portant, sans érosion.

Nos D'ORDRE.	NOMS DES AUTEURS.	SEXE ET AGE des suj	FORME ET NIVEAU DE L'ÉROSION.	DATE ET DURÉE DES ATTAQUES ÉCLAMPTIQUES.	OBSERVATIONS.
28	Magitot.	F 20 ans.	Érosion en nappe occupant à la mâchoire supérieure à peu près la moitié de la hauteur des incisives centrales, le tiers des latérales et le sommet des canines. A la mâchoire inférieure le tiers de la hauteur des incisives centrales et le quart des latérales, le sommet des canines; les quatre premières molaires sont détruites par la carie. (V. tab. n° 2, fig. 8.)	Nombreuses séries d'attaques éclamptiques comprenant dans leur ensemble la période entre le 8e et le 30e mois et consistant en crises graves suivies de coma durant de 4 à 6 heures.	Le sujet a présenté dans son enfance des signes certains de rachitisme: mais, l'examen approfondi de la famille, composée de père et mère, 2 sœurs aînées et un frère cadet, tous vivants et bien portants, éloigne tout soupçon de syphilis. L'état de ce sujet a été attribué à une variole grave de la mère pendant la grossesse.
29	»	F 22 ans.			
30	»	F 15 ans.	Érosion consistant en un sillon unique siégeant au même niveau vers la partie moyenne des quatre canines. (V. tableau n° 2, fig. 9.)	A l'âge de 2 ans et sans aucune affection antérieure, méningite grave ayant mis en danger pendant 3 semaines les jours de l'enfant.	Aucune autre affection infantile quelconque; aucun soupçon de syphilis.
31	»	H 17 ans.	Érosion consistant en un sillon unique siégeant vers la partie moyenne des 4 premières molaires; rien à aucune autre dent. (V. tableau n° 2, fig. 10.)	A 3 ans et 4 mois, série d'attaques convulsives ayant duré 56 heures et suivie d'un coma pendant 10 jours avec perte de connaissance.	Aucune autre affection infantile; aucun soupçon de syphilis.
32	»	F 14 ans.	Sillon simple vers le tiers des incisives centrales, au quart des latérales, au cinquième des canines; sillon au milieu des molaires.	Au 18e mois, méningite avec 3 jours de gravité et convulsions.	
29	»	F 18 ans.	Érosion en nappe de 1 millimètre 1/2 de hauteur aux incisives, aux canines et aux premières molaires.	Série d'attaques convulsives du 10e au 18e mois.	Aucune autre affection infantile quelconque.
34	»	F 22 ans.	Érosion en sillon pointillé au milieu des incisives centrales supérieures et des 4 inférieures, près du sommet des canines et vers le milieu des premières molaires.	Une seule série d'attaques éclamptiques avec coma profond durant 4 heures.	Aucun soupçon de syphilis: parents, frère aîné et frère cadet bien observés et ne présentant aucune trace morbide.
			Sillon de 1 millimètre de largeur au milieu des incisives centrales, au tiers des latérales, au quart des canines. Les	Au 13e mois, série d'attaques éclamptiques occupant une période de 3 semaines.	Observation très-minutieuse de la famille; aucun soupçon de syphilis.

		25 ans.	ment au-dessous du bord libre des incisives centrales supérieures et des 4 inférieures; rien aux latérales supérieures ni aux canines; érosion profonde des molaires.	d'attaques convulsives le même jour et durant ensemble 24 heures.	cin et étudiant en médecine, donne sur ses antécédents les renseignements les plus précis qui éloignent toute idée de syphilis.
36	»	F 18 ans.	Érosion en échancrure du bord libre des incisives centrales supérieures, des 4 inférieures; sillon au tiers des premières molaires.	Au 6e mois, une seule série d'attaques convulsives ayant duré 4 heures.	Aucune autre affection infantile quelconque. Aucun soupçon de syphilis.
37	»	F 20 ans.	Érosion en nappe au tiers de la couronne des incisives centrales, au quart des latérales; sillon annulaire au sommet des canines; les molaires manquent.	Au 4e mois, série d'attaques convulsives durant 3 semaines et laissant à sa suite des accidents divers, graves, jusqu'au 18e mois.	L'examen très-attentif de la famille et de deux frères plus jeunes ne permet de retrouver aucune trace de syphilis héréditaire.
38	»	H 11 ans.	Érosion en escalier comprenant 6 ou 8 sillons vagues superposés aux incisives, aux canines et aux premières molaires.	Au 6e mois, début d'une série d'attaques éclamptiques durant plus de 6 mois à 8 à 10 à chaque série; coma consécutif.	Ces deux sujets, qui sont frères, appartiennent à une famille composée de père et mère très-robustes et de six enfants: deux qui font l'objet de ces observations et quatre autres n'ayant jamais été malades et ne présentant aucune érosion; aucun soupçon de syphilis héréditaire.
39	»	H 8 ans, frère du précédent.	Érosion en sillon des 2 incisives centrales supérieures; les latérales manquent; sillon aux 4 incisives inférieures et aux 4 premières molaires.	Série d'attaques éclamptiques au 7e mois de la vie.	
40	»	H 25 ans, étudiant en médecine.	Érosion en échancrure du bord libre des incisives centrales supérieures, des centrales et latérales inférieures, du sommet des canines et d'une certaine étendue des premières molaires.	Au 6e mois, à la suite d'une chute d'un 1er étage sur la tête, série d'attaques convulsives durant 5 jours.	Le sujet, très-préoccupé des opinions qui rattachent l'érosion dentaire à la syphilis héréditaire, se prête au plus minutieux examen des antécédents et de l'état actuel; aucun soupçon de syphilis.

Qu'on veuille bien étudier une à une ces quarante observations saisissantes par leur netteté et leur précision. Nous aurions pu les multiplier à l'infini, mais il nous semble qu'elles doivent suffire à la démonstration mathématique de l'équation pathologique que nous avons formulée tout à l'heure.

Ce rapport rigoureux entre l'éclampsie infantile et l'érosion est d'ailleurs pour nous un fait très-anciennement démontré. Sans parler de nos recherches personnelles antérieures, nous pouvons rappeler plusieurs monographies qui défendent la même opinion : telles sont les thèses des docteurs Quinet (de Bruxelles), Castanié et Rattier (de Paris), qui renferment des faits conformes (1). Broca, ainsi qu'on sait, s'est également rallié à cette théorie.

Si nous interrogeons les auteurs étrangers, nous trouvons que Arlt, dans ses recherches sur la cataracte zonulaire et l'érosion des dents, invoque dans leur production les attaques éclamptiques; de même Horner et Davidsen, bien que moins affirmatifs. Enfin M. Nicati n'hésite pas à rattacher à cette même cause à la fois l'érosion de la dent et la lésion oculaire qu'on pourrait presque nommer l'*érosion du cristallin*.

Cette opinion, appuyée aujourd'hui sur des faits scientifiquement observés, se retrouve d'ailleurs empirique et en quelque sorte banale dans tous les temps. Je fais appel ici aux membres du congrès qui veulent bien m'écouter. Beaucoup d'entre eux, en présence d'une érosion dentaire bien constatée, n'ont-ils pas posé cette affirmation : « Ce sujet a eu des convulsions dans son enfance » ? Et la mère de répondre invariablement : « Cela est vrai. »

Aujourd'hui, nous ne nous bornons plus, en présence de la lésion dentaire, à affirmer l'éclampsie ; nous allons plus loin, et, du niveau de cette échancrure ou de ce sillon, nous remontons à la date des crises, à leur durée, à leur intensité. Le procédé est fort simple : il est tout entier formulé dans le tableau publié ci-dessus (tableau n° 1).

On voit donc sur quel ensemble de considérations repose la théorie que M. Parrot désigne lui-même sous le nom de *théorie des dents éclamptiques*; mais il nous reste cependant une dernière tâche,

(1) Voy. Castanié. *De l'érosion ou des altérations des dents permanentes à la suite des maladies de l'enfance*, thèse de Paris, 1871. — Quinet (de Bruxelles), *A propos des dents syphilitiques*, Bulletin de l'Académie royale de médecine de Belgique, t. XIII, 3e série, n° 1, 1879. — Rattier. *Contributions à l'étude de l'érosion dentaire*, thèse de Paris, 1879.

celle de répondre en quelques mots à plusieurs objections, fort sérieuses en apparence, que nous a posées M. Parrot au congrès de Reims en 1880. Ces objections se réduisent aux deux suivantes :

1° L'éclampsie infantile est incapable, dit-on, de produire l'érosion dentaire.

2° Tout sujet porteur d'érosion présente des traces de syphilis héréditaire.

Examinons brièvement ces deux points :

Une attaque d'éclampsie, n'ayant qu'une durée de quelques minutes, ne peut interrompre la formation des tissus de l'émail et de l'ivoire pendant un temps suffisant pour produire une trace indélébile, et M. Parrot ajoute qu'en donnant, par exemple, à une attaque la durée d'une minute, il faudrait, pour produire certaines érosions en nappe, un nombre énorme de convulsions.

Assurément, si nous considérons l'attaque éclamptique en elle-même, nous reconnaissons son impuissance à produire un tel résultat. Mais ne sait-on pas que cette attaque convulsive n'est que la manifestation extérieure, le reflet d'un état profondément troublé du système nerveux et de la nutrition générale? On n'en saurait douter en considérant que l'éclampsie a parfois laissé à sa suite des lésions graves telles que la perte de l'intelligence, le strabisme, la surdi-mutité, le bégaiement, des contractures des membres, etc.

D'autre part, on sait que l'éclampsie ne se manifeste jamais par une seule attaque, mais par des séries plus ou moins nombreuses et plus ou moins rapprochées, de sorte que l'influence perturbatrice correspond, non à l'attaque isolée, mais à la série. Or, cette série, d'après maintes observations, s'étend parfois à dix, quinze, vingt heures, chaque attaque réapparaissant toutes les demi-heures ou toutes les heures.

Un auteur récent, Kien (de Strasbourg), cite le cas d'un enfant qui a présenté une série d'attaques se reproduisant toutes les heures pendant quatorze heures et suivies d'une période de coma durant six jours et interrompue encore par des crises plus faibles et plus rares. C'est donc une période de perturbation grave de la nutrition ayant duré chez cet enfant près de sept jours, pendant lesquels on a noté le pouls à 140 et la température à 40° (1).

On voit donc que les troubles de nutrition, sous l'influence de l'éclampsie, peuvent durer un temps fort long. Nous possédons des faits dans lesquels ils se sont prolongés pendant des mois et des années.

(1) *Gazette médicale de Strasbourg*, 1880, n° 7, p. 73.

Mais ce n'est pas tout, et nous avons voulu établir expérimentalement quelle quantité de dentine et d'émail se produit normalement pendant un temps donné dans un follicule et par suite quelle étendue et quelle profondeur présentera la zone de tissus frappée d'interruption.

Voici l'expérience :

Sur un chien de quinze jours, allaité par sa mère, nous avons enlevé, par une incision légère, le chapeau de dentine de la canine gauche. L'animal est aussitôt remis à sa niche et continue de téter sans trouble apparent.

Dix jours plus tard, à la même heure, le chapeau de dentine de la canine droite est extrait à son tour. Ces deux préparations sont lavées et séchées. Elles présentent une différence de hauteur qui se chiffre par 6 millimètres ; le petit chapeau ayant 6, le grand 12 millimètres.

6 millimètres en dix jours nous donnent 6 dixièmes de millimètre par jour. Par heure, nous obtenons 20 millièmes de millimètres, plus une fraction. Négligeons cette fraction et faisons le calcul suivant :

Si une cause morbide était venue interrompre, dans ce petit chapeau, la formation de l'ivoire et de l'émail pendant seulement cinq heures, le sillon produit aurait plus d'un dixième de millimètre de largeur, c'est-à-dire qu'il serait visible à l'œil nu.

Nous avons, dans notre collection de moulages pris sur le vivant, des sillons de cette étendue et dus à des séries relativement courtes d'attaques éclamptiques. (Voir dans le tableau n° 2 les figures 2, 6, 9, 10.)

Poursuivons ce calcul, et nous verrons qu'une série de crises durant dix heures donneront un sillon de 2 dixièmes de millimètre, vingt heures 4 dixièmes, et ainsi de suite.

Qu'on juge dès lors de l'étendue d'une érosion sous l'influence d'un état morbide durant plusieurs mois.

Mais ce n'est pas tout, et M. Parrot s'étonne que certaines dents ne sont jamais atteintes, la seconde et la troisième molaires, par exemple, et il trouve la théorie de l'éclampsie incompatible avec ce fait.

Le tableau n° 1 publié ci-dessus nous paraît répondre complètement à cette objection. On y voit en effet que le chapeau de dentine de la deuxième molaire n'apparaît qu'à trois ans et demi en moyenne. Or il est notoire que l'éclampsie devient fort rare à partir de cette époque. On sait même que la plupart des médecins en attribuent, empiriquement il est vrai, la production à la première

dentition qui est achevée à cet âge. Quant à la troisième molaire, l'apparition de son chapeau de dentine à la douzième année la met hors de cause.

C'est encore en raison des rapports chronologiques entre l'évolution des dents et l'âge d'élection de l'éclampsie que la première molaire permanente se trouve constamment frappée à des degrés et des niveaux divers : son chapeau débutant en effet au sixième mois de la vie intra-utérine, tandis que son éruption n'a lieu qu'à la sixième année, elle est ainsi soumise pendant plus de six ans à l'influence de toutes les perturbations qui atteignent la première enfance.

L'érosion de cette première molaire en particulier porte en outre très-souvent à la surface triturante elle-même, ce qui implique une perturbation de nutrition de la période fœtale. La même observation s'adresse aux dents temporaires, et M. Parrot nous demande d'expliquer ici le mécanisme d'une telle lésion; concluons-nous à l'existence de l'éclampsie intra-utérine?

Sur le point particulier de pathologie fœtale, nous avouerons d'abord, avec tous les auteurs, notre complète ignorance. Peut-être retrouverait-on dans la pathogénie de l'érosion intra-utérine l'influence de l'éclampsie maternelle. Une de nos observations (tableau n° 3, obs. 1) semblerait prêter à cette hypothèse, puisque le sujet porteur d'érosion à la face triturante des premières molaires était né à huit mois d'une mère morte en couches sans qu'on ait pu préciser cependant à quels accidents elle avait succombé.

Mais, sans poursuivre plus avant cette recherche de l'éclampsie maternelle, n'est-il pas facile d'établir que des troubles plus ou moins graves de la grossesse pourront exercer sur la nutrition du fœtus un retentissement suffisant pour amener la suspension de formation qui constitue l'érosion et faire ainsi pour l'époque fœtale l'office de l'éclampsie de la première enfance?

Il est d'ailleurs bien des cas d'érosion des dents temporaires qui se rapportent à l'éclampsie du premier âge : ainsi, dans l'observation n° 22, tableau 2, le mécanisme a pu être aisément reconstitué, le sillon occupant la partie moyenne de deux canines temporaires concordait parfaitement avec la période d'invasion des accidents éclamptiques au deuxième mois.

Quoi qu'il en soit, nous ne croyons pas, contrairement à M. Parrot, que l'érosion soit fréquente aux dents temporaires. Nous l'avons beaucoup recherchée et très-rarement rencontrée. C'est qu'en effet M. Parrot nous a montré comme étant de l'érosion des lésions

de couronnes temporaires que nous sommes porté à considérer comme des altérations cadavériques. Lorsque, par exemple, on extrait d'un follicule des chapeaux de dentine en voie de formation et qu'on les expose à l'air, l'émail, incomplètement calcifié, se couvre de fêlures, de craquelures par la dissociation de ses prismes, ce qui peut, dans certains cas, simuler parfaitement l'érosion. C'est, du moins, ce que nous avons cru voir sur les pièces présentées par M. Parrot au Congrès de Reims.

Arrivons enfin à la seconde et dernière objection de M. Parrot, la voici :

Tout sujet porteur d'érosion présente des vestiges de syphilis héréditaire.

Pour seule réponse, nous renverrons le lecteur au tableau (n° 3) d'analyse des 40 observations que nous avons résumées. La plupart de ces faits figurent dans nos notes personnelles avec les plus minutieux détails que nous n'avons pas cru devoir reproduire ici et qui établissent par l'examen physique des individus, par l'enquête sur leurs parents, leurs frères et sœurs, l'absence complète de tout soupçon de syphilis héréditaire. Ces faits sont d'ailleurs en nombre illimité. Tout médecin, en présence d'un cas d'érosion, pourra, dans la plupart des circonstances, reconstituer l'histoire du sujet et arriver aux mêmes résultats que nous. N'insistons donc pas.

Conclusions.

De l'ensemble des documents et des considérations qui précèdent, nous déduirons les conclusions suivantes :

1° L'éclampsie infantile produit constamment dans la nutrition intra-folliculaire une perturbation qui se traduit par une des lésions caractéristiques de l'érosion dentaire.

2° Le *niveau*, le *nombre* et l'*étendue* de la lésion de la couronne correspondent à l'*époque*, à la *durée* et à l'*intensité* des crises éclamptiques; l'érosion est *une*.

3° Les autres maladies de l'enfance, fièvres éruptives, affections catarrhales, intestinales, etc., sont impuissantes à produire l'érosion. Toutefois quelques maladies graves et de très-longue durée peuvent amener une désorganisation totale de la couronne des dents en voie d'évolution, mais non l'érosion proprement dite.

4° La syphilis héréditaire, dont on ne peut nier l'influence sur la constitution générale des tissus osseux et dentaire en voie de formation, ne se traduit jamais par les lésions caractéristiques de l'érosion.

5° L'érosion dentaire constatée dans les gisements préhistoriques serait, d'après les raisons invoquées par Broca et par nous-même, la preuve de l'éclampsie infantile, laquelle constituait le but déterminant de la trépanation crânienne.

6° L'érosion dentaire, dans ses formes les plus caractéristiques, n'est pas exclusive à l'homme et peut se rencontrer chez des animaux domestiques que la syphilis n'atteint pas.

Paris. — Typographie Georges Chamerot, 19, rue des Saints-Pères. — 11835.